

## FALLBERICHT

- 4 **Multiple endokrine Neoplasien bei einem Hund: thyreoidales Adenokarzinom, parathyreoidales Adenom und neuroendokrines abdominales Karzinom**

Annika Schneider, Peter Engelhardt

## FALLBERICHT

- 12 **Einseitige Hernia inguinalis mit Vorfall von Prostatazysten bei einem Schweißhund-Mischling**  
Alexandra Kaltenbrunn-de Weert

## ATF-ANERKANNTE INTERAKTIVE FORTBILDUNG

- 21 **Die chronische Hepatitis des Hundes**  
Vera M. Eulenberg, Madeline M. M. Mischel, Jörg M. Steiner

## FACHLITERATUR

- 40 **Kurzfassung internationaler Publikationen**

## DGK & DVG-NACHRICHTEN

- 41 **13. Jahrestagung der Deutschen Gesellschaft für Tier Zahnheilkunde (DGT-DVG)**  
43 **Das Future Board der DGK-DVG**

## INDUSTRIE

- 44 **Nachrichten aus der Industrie**

## STELLEN & PRAXEN

- 47 **Angebote und Gesuche**

## IMPRESSUM & HINWEISE FÜR AUTOREN

- 51 **Pflichtangaben**

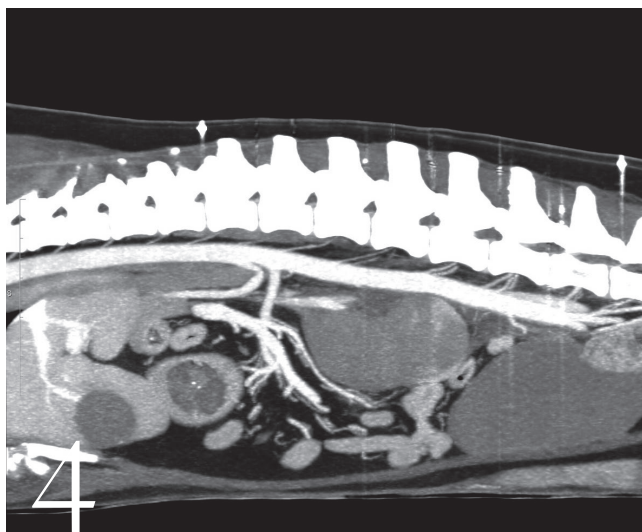


Foto: Tierklinik Neandertal

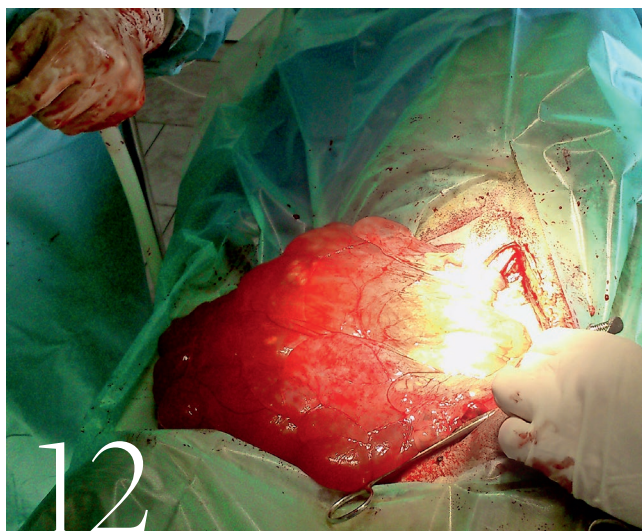


Foto: Tierarztpraxis Kaltenbrunn

## Die Schriftleitung der Kleintierpraxis



*Barbara Kohn*

**Prof. Dr.  
Barbara Kohn**



*Reto Neiger*

**Prof. Dr.  
Reto Neiger**



*Michael Fehr*

**Prof. Dr.  
Michael Fehr**



*Patrick Kircher*

**Prof. Dr.  
Patrick Kircher**

### Begründet von

Prof. Dr. Dr. Dr. h. c.  
Wilhelm Rieck und  
Prof. Dr. Dr. h. c.  
Konrad Ullrich

### Schriftleitung

Prof. Dr. Barbara Kohn  
Prof. Dr. Reto Neiger  
Prof. Dr. Michael Fehr  
Prof. Dr. Patrick R. Kircher